

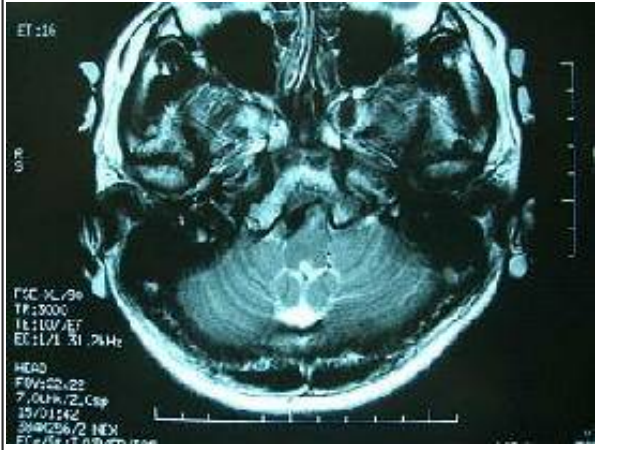
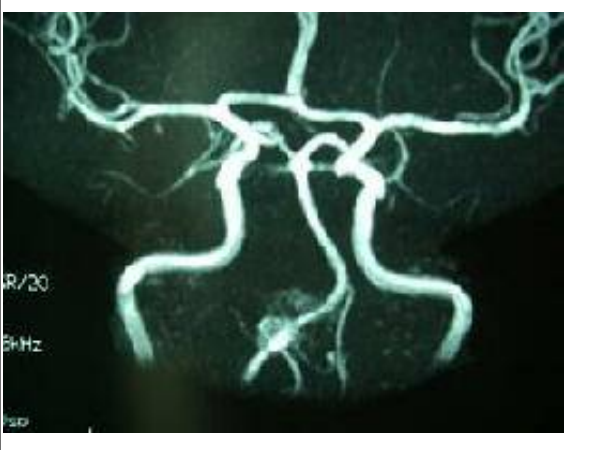
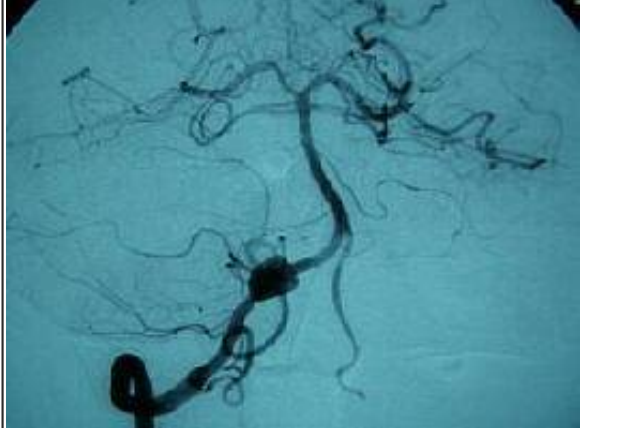
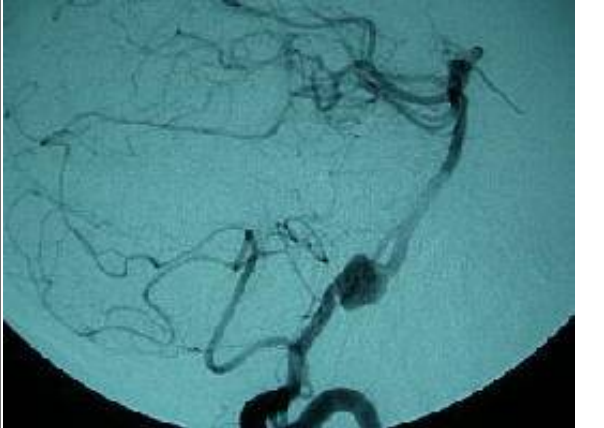
椎骨解離性動脈瘤の治療

こじま脳神経外科・内科クリニック
236-0042 横浜市金沢区釜利谷東6-21-1
電話 045-791-3177

Q6. 30歳台ですが頭痛のためにMRIを検査したところ椎骨動脈に解離性動脈瘤が発見されました。治療はどういうのがありますか。

A6. 頭痛発作から6ヵ月後のMRIで動脈瘤が発見されています。一般的には解離性動脈瘤は3週間経過すれば破裂する確立は低下し経過観察でいいと思います。今後6ヶ月ごとにMRA、MRIを検査して動脈瘤が増大するかT1強調画像で白く瘤が写るかを見ます。その所見があるようなら血管内手術で動脈瘤をコイルで詰める手術が必要です。

解離性脳動脈瘤の説明

	
<p>MRIのT1強調画像です。延髄の前に見える黒い塊が動脈瘤です。</p>	<p>MRA画像では右椎骨動脈に動脈瘤の淡い影があります。</p>
	
<p>血管撮影では右椎骨動脈に径1.5cmの動脈瘤があります。</p>	<p>側面の血管撮影でも同部位に動脈瘤があります。瘤の本管血管が細く狭窄しています。</p>