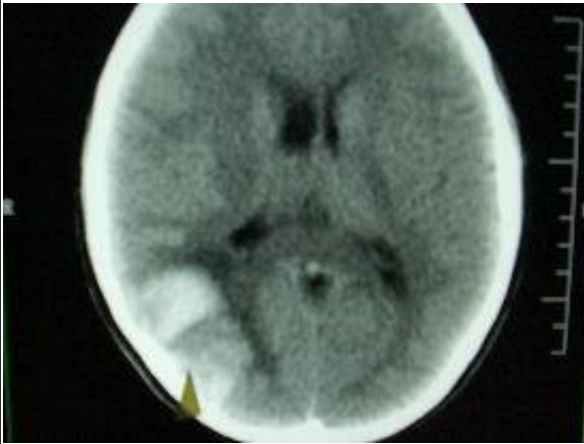


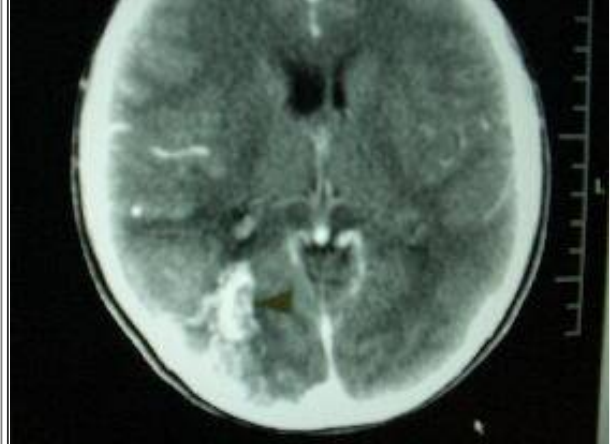
脳動静脈奇形のガンマナイフ治療

こじま脳神経外科・内科クリニック
236-0042 横浜市金沢区釜利谷東6-21-1
電話 045-791-3177

Q5. 脳動静脈奇形でガンマナイフ治療で奇形は消えましたが再出血の可能性はありますか
A5. 論文ではガンマナイフ照射後奇形が完全に消えてから出血する頻度は2.4% (250例中6例) やや若い女性に多いと報告されています。症状は頭痛発作やけいれんです。奇形が消えた後も定期的に造影CTや造影MRIを行ってください。原因ははっきりしませんが奇形の再開通などが考えられます。(Neuro med chir 46, 186-190,2006)



矢印の先に見える部分が脳出血です。高血圧脳出血と違って脳の表面に出血があります。



造影剤を点滴した後のCTです。白くうねうね塊に見える部分が血管奇形の本体です。この方は脳出血を合併していたので手術で切除しました。