

## めまい、見えにくいで発症する脳卒中

こじま脳神経外科・内科クリニック  
236-0042 横浜市金沢区釜利谷東6-21-1  
電話 045-791-3177



脳卒中と言語障害、手足の運動障害、頭痛などの症状を思い浮かべますが、このほかにめまい、ふらつき、見えにくいなどを訴えて来院し頭部CT検査で初めて脳梗塞や脳出血が判明することもあります。

この講座ではめまい、見えにくい(半盲)の症状のでの脳卒中について解説します。


### めまいの原因

- 1、メニエル病などの内耳障害
- 2、貧血、甲状腺障害
- 3、薬の副作用; 血圧の薬など
- 4、椎骨脳底動脈循環不全
- 5、小脳の脳梗塞や脳出血
- 6、**聴神経腫瘍**

### めまいを訴えて来院 60歳台男性

	2週前からめまいを訴えていて内科より紹介 既往糖尿病 左CTで矢印の中に小脳出血を認めるも2週経過しているため出血は小さくなっています。
	左は造影CTで血管の異常は発見されず血圧、糖尿病が原因の脳出血と判断した。


### めまいを訴えて来院 60歳台

	めまいの4日後来院 軽度歩行障害のみで独歩来院 血圧155/67 頭部CTで小脳出血をみとめ入院となる
	造影CTでは腫瘍や血管の異常の所見はなく手術せず3週間の入院で退院となる

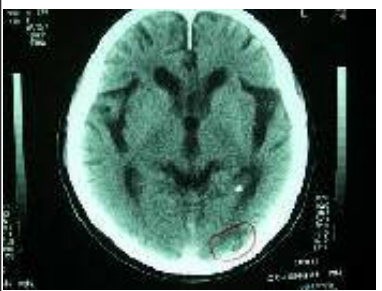
## 見えにくいの原因

- 1、白内障、緑内障などの眼の障害
- 2、脳梗塞や脳出血(後頭葉の障害)
- 3、脳下垂体腫瘍


見えにくいを訴えて来院 70歳台

	<p>左視野障害(左同名半盲)で来院右後頭葉の脳梗塞を認め心房細動もあるためワーファリンの治療を開始 頭部CTで右後頭葉の脳梗塞と大脳基底核部のラクナ梗塞を認める</p>
---	---

見えにくいを訴えて来院 80歳台

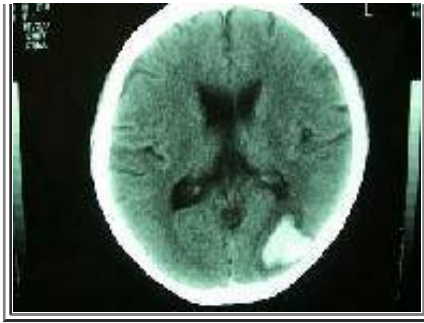	<p>右同名半盲 ワーファリン加療中 TTINRを見ながらワーファリンをコントロール 頭部CTでは左後頭葉の脳梗塞を認める</p>
---	---

見えにくいを訴えて眼科より紹介 80歳男性

	<p>視野検査では右同名半盲を認めた</p>
	<p>頭部CTでは左後頭葉の脳梗塞を認め抗血小板剤の治療を開始</p>

見えにくいを訴えて来院 60歳台女性

	<p>視野検査で右同名半盲を認め眼科より紹介される</p>
	



頭部CTでは左後頭葉に脳出血を認め  
外来で点滴治療し3週間で出血は吸収さ  
れた

---